

ПРОТОКОЛ УЛЬТРАЗВУКОВОГО ИССЛЕДОВАНИЯ

№ кабинета 500 8 « 03 » 03 2014 г.

ФИО Бесседейкина Н.Г.

Возраст _____ № истории болезни 02/2135

Печень (не) увеличена бу прищипов

Структура паренхимы _____

контрольные очаги 1 _____ сегмент _____ см; 2 _____ сегмент _____ см; 3 _____ сегмент _____ см;

Желчный пузырь бу 4-11

Холедох (не) расширен _____ см, Желчные протоки (не) расширены _____ см

Вены портальной системы (не) расширены _____ см

Поджелудочная железа: (не) увеличена; структура _____

Контуры ровные

Головка _____ см тело _____ см, хвост _____ см

Главный панкреатический проток (не) расширен _____ см

Селезенка: размеры (не) увеличены _____ см. Структура паренхимы н/в

Свободная жидкость в брюшной полости (не) выявляется _____

Почки: расположены типично внутри отр. и раны

широкие створки, паренхимы бу 11мм

диф. с члс 10. 17. : 10х11мм

ЧЛС (не) расширена бу 4-11 Конкременты (не) определяются в члс 4-11мм

Надпочечники (не) визуализируются паренхимы 4-11мм

Забрюшинные л/у (не) визуализируются: парааортальные _____ см

паракавадные _____ см; подвздошные _____ см

Периферические л/у: шейные _____ см

надключичные _____ см

подключичные _____ см

паховые _____ см

Щитовидная железа: левая доля _____ см, правая доля _____ см

Перешеек _____ см

у стилок тупе прощуп
отражены ростр.
а фр 9-10мм
бу 4-11мм
бу 4-11мм
бу 4-11мм
бу 4-11мм

лучше не мн - ни . в.м.н. амальгамы!

Мочевой пузырь (не) изменен _____

Остаточная моча _____ мл

Предстательная железа [ТРУЗИ] (не) увеличена _____ см, _____ см³

Структура (не) изменена _____

Матка [ТВ УЗИ] (не) увеличена _____

Эндометрий (не) утолщен _____ см

Шейка _____

Яичники: (не) увеличены _____

правый _____ см левый _____ см

Органы мошонки: правое яичко _____

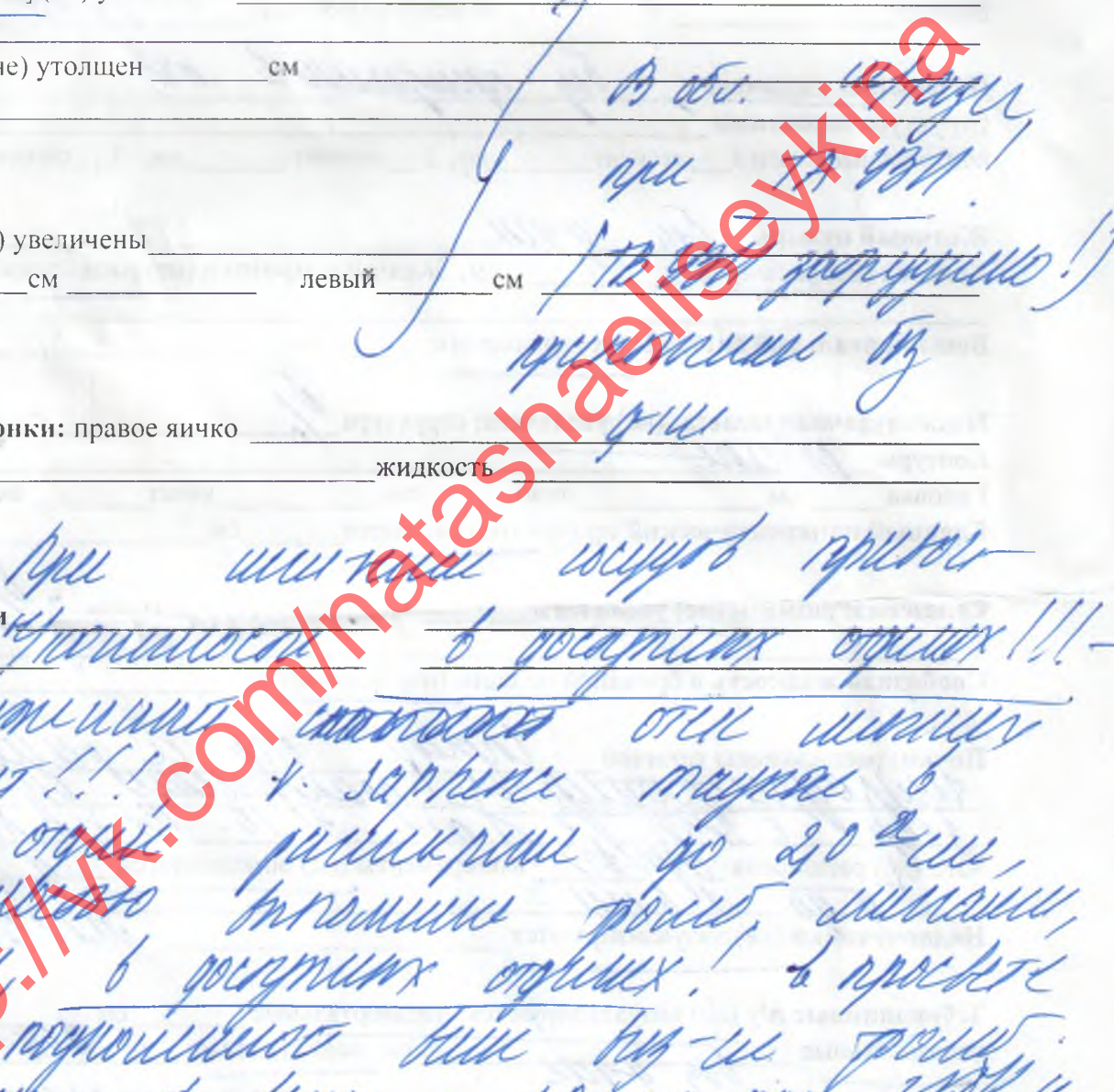
левое яичко _____ жидкость _____

Мягкие ткани _____

Заключение

при УЗИ выявлено расширение сосудов прилежащих тканей!!! в сосудах органов!!! - выявлено расширение вен и артерий в бур. органах. расширение до 2,0 см, лимфатических узлов, лимфатических узлов в сосудах органов! в проекции подмышечной впадины выявлено расширение вен и артерий. расширение до 1,0 см; при УЗИ выявлено расширение вен и артерий в области паха. расширение вен и артерий в области паха.

Замечание: расширение вен и артерий в области паха. расширение вен и артерий в области паха. расширение вен и артерий в области паха. расширение вен и артерий в области паха.



В об. при УЗИ! (та же картина!) при УЗИ